3342

Überreicht vom Verfasser.

18

Separatabdruck aus Virchow's Archiv für pathologische Anatomie und Physiologie und für klinische Medicin. 138. Band. 1894.)

Druck und Verlag von Georg Reimer in Berlin.

Zur Histogenese des Krebses.

Von Professor Dr. G. Hauser
in Erlangen.

(Hierzu Taf. XIII. Fig. 1—2.)

Nach Thiersch und Waldeyer beruht bekanntlich die Entwickelung des Krebses auf einer primären, in das Bindegewebe schrankenlos eindringenden Wucherung des Epithels.

Dieser von den meisten Autoren anerkannten und zur Zeit herrschenden Lehre wird von Ribbert in seinem Artikel „Beiträge zur Histogenese des Carcinoms“ entgegengetreten; nach Ribbert's an beginnenden Plattenepithelkrebsen vorgenommenen Untersuchungen sollen nehmlich die ersten, die krebsige Erkrankung bedingenden Gewebsveränderungen nicht im Epithel, sondern vielmehr im Bindegewebe zu suchen sein. Die bei der Entwickelung eines Plattenepithelkrebses beobachtete Verlängerung der Zapfen des Rete Malpighii, welche man bis jetzt, zumal bei den nicht papillomatösen Formen, allgemein als den Ausdruck des Hereinwucherns des Epithels in das Bindegewebe deutete, soll mehr auf einer passiven Dehnung derselben beruhen, bedingt durch die in Folge der bindegewebigen Wucherungsprozesse eintretende Erhöhung der Papillen. Die Metastasirung des Epithels in das Bindegewebe, durch welche doch der ganze Prozess erst den Charakter des Krebses erhält, kommt nach Ribbert nicht durch ein actives Vordringen des Epithels in die Tiefe zu Stande, sondern dadurch, „dass die Bindegewebszellen in die Epithelzapfen hineinwandern und hineinwuchern und die Zellen derselben aus einander drängen und isoliren. Von den so zwischen die Bestandtheile des neugebildeten Bindegewebes gelangten Epithelzellen geht die eigentliche Krebsentwickelung aus, indem sie Alveolen bilden und strangförmig tiefer in das Bindegewebe hineinwachsen“.

Nach Ribbert würde demnach die Entstehung des Krebses nicht auf einer specifischen, durch eine Aenderung der biologischen Eigenschaften bedingten krebsigen Entartung des Epithels beruhen, sondern das Wesentliche für die Genese des Carcinoms läge vielmehr in der einfach mechanischen Verlagerung, der „Metastasirung" des an und für sich unveränderten Epithels in das Bindegewebe herein, welche eine Aenderung der Wachsthumsrichtung des Epithels zur Folge haben müsste. Ribbert hält es daher auch nicht für ausgeschlossen, dass man durch geeignete Transplantirung normaler Epithelzellen auf experimentellem Wege ein Carcinom erzeugen könne.

Diese fast rein mechanische Auffassung des Krebses wäre zweifellos geeignet, den Schleier, welcher immer noch das grosse Geheimniss von der Aetiologie des Krebses verhüllt, zu lüften und den ganzen Prozess der krebsigen Erkrankung unserem Verständnisse ganz wesentlich näher zu führen. Allein leider scheinen mir die histologischen Befunde, auf welche Ribbert diese Theorie begründet, nicht von so allgemeiner Gültigkeit zu sein, dass dass man aus ihnen wirklich ein bestimmtes, selbst nur in den meisten Fällen zutreffendes Gesetz für die Histogenese des Krebses construiren könnte.

Zwei an beginnenden Plattenepithelkrebsen gemachte Beobachtungen sind es ja hauptsächlich, von welchen Ribbert seine Theorie über die Histogenese des Krebses ableitet: nehmlich erstens, dass es im Bindegewebe nicht nur zu einer einfachen, geringen Infiltration, sondern vielmehr zu lebhaften Proliferationsvorgängen kommt, welche dicht unterhalb des Epithels zur Bildung einer neuen gefässhaltigen Schicht kern- und zellenreichen jungen Gewebes führen, und zweitens, dass Anfangs nicht immer eine deutliche Grenze zwischen dem Epithel und diesem jungen Bindegewebe vorhanden ist, so dass dadurch der Eindruck einer gegenseitigen Durchdringung und Durchwachsung der beiden Gewebsarten entsteht.

An der Richtigkeit dieser Beobachtungen ist gewiss nicht zu zweifeln. Schon Boll[1]) hat es getadelt, dass man bei den bisherigen Untersuchungen über die Histogenese des Krebses einseitig den epithelialen Theil des Cancroids im Auge gehabt

[1]) Boll, Das Princip des Wachsthums. Berlin 1876.

und daher ein Gewebe für gesund erklärt habe, in dem nichts mehr von heteroplastischen Epithelien nachzuweisen war". Mit Nachdruck weist er darauf hin, dass man bei der Entstehung des Krebses nicht allein eine Wucherung des Epithels, sondern auch sehr auffällige Wucherungsvorgänge im Bindegewebe beobachten könne, welch letztere zur Bildung eines „embryonalen Gefässkeimgewebes" führen. Die Bildung dieses Gefässkeimgewebes, worunter nichts anderes als eben eine Art von Granulationsgewebe verstanden werden kann, ist auch nach Boll die Grundbedingung für das Zustandekommen eines Krebses; nach seinen geistreichen Ausführungen ist es der durch die Bildung jenes embryonalen Gefässkeimgewebes „wieder ausgebrochene Grenzkrieg zwischen Bindegewebe und Epithel", welcher zur gegenseitigen Durchwachsung von Epithel und Bindegewebe, zur krebsigen Wucherung des ersteren führt.

Ferner glaube ich selbst, die gleichen oder wenigstens ganz ähnliche Erscheinungen bei der Entwickelung des Cylinderepithelcarcinoms gesehen und auch beschrieben zu haben. Bei der Schilderung der die Krebsentwickelung begleitenden Vorgänge im Bindegewebe heisst es: „Weitaus in den meisten Fällen ist aber diese kleinzellige entzündliche Infiltration gleichzeitig mit einer Bindegewebsneubildung verbunden, welche zunächst zur Bildung eines sehr kernreichen Granulationsgewebes führt"[1]). Auf die damit verbundene Gefässneubildung in dem wuchernden Bindegewebe habe ich allerdings nicht besonders hingewiesen, doch ist ja eine solche mit in den Begriff des Granulationsgewebes schon eingeschlossen.

Was die zweite Beobachtung Ribbert's von der gegenseitigen Durchwachsung von Epithel und Bindegewebe anbelangt, so scheint mir dieser Vorgang in ganz ähnlicher Weise hauptsächlich bei derjenigen Form des Cylinderepithelkrebses vorzukommen, welchen ich als Carcinoma cylindro-epitheliale solidum bezeichnet habe: „Nicht selten aber, namentlich bei gleichmässiger Ausbreitung der Wucherungen, ist das Gewebe von der epithelialen Neubildung so überaus dicht durchsetzt, dass zwischen den einzelnen epithelialen Zellsträngen und einfachen Zellenreihen ste

[1]) G. Hauser, Das Cylinderepithel-Carcinom des Magens und des Dickdarms. Mit 12 Tafeln. Jena 1890. S. 62.

nur einzelne Bindegewebsfasern verlaufen; dann erscheint das Gewebe förmlich wie diffus von den gewucherten Epithelien infiltrirt, zumal wenn auf grössere Strecken hin jene Epithelstränge und Epithelreihen im Querschnitt getroffen sind, wo man dann in kleinen, dicht gelagerten Alveolen nur einzelne Zellen oder kleine Gruppe von solchen eingeschlossen sieht“ [1]).

Noch mehr aber dürfte folgende Schilderung der von Ribbert bei Plattenepithelkrebsen gemachten Beobachtung entsprechen:

„Auf diese Weise werden jene bei der Beschreibung der verschiedenen Formen des Cylinderepithelkrebses schon erwähnten netzförmigen, aus schmalen Zellenreihen und Zellensträngen bestehenden krebsigen Infiltrate gebildet. Dieselben können aber auch dadurch zu Stande kommen, dass die epithelialen Wucherungen auch in die Spalträume des durch entzündliche Reaction neugebildeten Bindegewebes eindringen. Dieser letztere Vorgang kommt am ausgesprochensten beim Gallertkrebs und bei manchen Formen des Carcinoma solidum zur Geltung; die epitheliale Wucherung entwickelt sich dann stets in der Form schmaler Zellenstränge und Zellenreihen, welche in die feinsten Gewebsspalten sowohl des ursprünglichen normalen als auch des neugebildeten Gewebes eindringen, überall die einzelnen Bindegewebsfasern aus einander drängend.

So entstehen jene merkwürdigen histologischen Bilder, bei welchen man das ganze Gewebe förmlich wie diffus von der epithelialen Wucherung infiltrirt sieht und an vielen Stellen, wo die Zellenreihen im Querschnitt getroffen wurden, scheinbar einzelne Epithelzellen von einer dünnen Bindegewebshülle umgeben sind.“

In Fällen, wie sie hier geschildert sind, wird der gesammten krebsigen Neubildung durch die Eigenart der epithelialen Wucherung ein bestimmter Charakter verliehen. In anderen Fällen dagegen, namentlich den so häufigen adenomatösen Formen des Cylinderepithelkrebses, findet man diese Art der Ausbreitung der epithelialen Wucherung nur an einzelnen Stellen der Neubildung und zwar stets in den tieferen und peripherischen Theilen derselben.

[1]) a. a. O. S. 49.

Hier sieht man, wie ich dies in zahlreichen Fällen ge-
schildert habe, die sonst schön entwickelten Epithelschläuche
nicht selten in einfache Epithelreihen sich auflösen, wobei freilich
die einzelnen Epithelzellen oft einen atrophischen Eindruck
machen, so dass es den Anschein hat, als ob hier die Zellen
von dem wuchernden Bindegewebe förmlich erdrückt würden.

Auch an mehreren erst in letzter Zeit untersuchten Fällen
von Magen- und Rectumcarcinomen konnte ich mich von dem
Vorkommen dieser Erscheinung gerade in den tieferen Schichten
der krebsigen Wucherung überzeugen. Man sieht nicht selten
wie die Cylinderepithelschläuche wie offen im Bindegewebe
endigen, indem im Schnitte der Epithelbelag zu beiden Seiten
des Zellenschlauches sich in dem Bindegewebe förmlich aufzu
lösen scheint. Die Epithelien werden hiebei kleiner, verlieren
ihre cylindrische Gestalt, sind oft lang gestreckt und bisweilen
nur locker gefügt, oder einzelne Zellen scheinen die Continuität
mit der übrigen epithelialen Wucherung völlig verloren zu haben.
Die Beurtheilung, ob einzelne Zellen wirklich abgetrennt sind
von der übrigen epithelialen Wucherung, oder ob eine solche
Abtrennung nur durch Quer- oder Tangentialschnitte einzelner
Ausläufer der Wucherung vorgetäuscht wird, ist auch bei dem
Studium von Schnittserien wegen der Kleinheit und Complicirt
heit des Objectes oft äusserst schwierig. Immerhin lässt sich
durch graphische Darstellung von Schnittserien leicht nach
weisen, dass sehr häufig diese scheinbar abgetrennten Zellen
doch noch in continuirlichem Zusammenhange mit der Wuche
rung stehen; ebenso lässt sich aber auch erkennen, dass einzelne
Zellen oder kleine Gruppen von solchen thatsächlich nicht mehr
im Zusammenhange mit der übrigen Wucherung sich befinden.

Jedoch sind dann derartige Zellen in der Regel so klein
und so verschieden von den Zellen der übrigen epithelialen
Wucherung, dass, zumal auch Mitosen in diesen Zellen nicht
beobachtet werden, es sich oft gar nicht mehr mit Bestimmtheit
aussagen lässt, ob hier epitheliale oder bindegewebige Elemente
vorliegen.

Uebrigens findet man diese Erscheinung der „Metastasirung"
einzelner Epithelzellen in der Peripherie der krebsigen Wuche
rungen keineswegs in allen Fällen von Cylinderepithelcarcinom

namentlich vermisst man dieselbe bei der Entwickelung sehr weichen und kernreichen Granulationsgewebes. Am häufigsten findet man sie bei der Bildung von festerem Gewebe mit Uebergang zu Narbengewebe, also bei Uebergang der krebsigen Wucherung zu scirrhösem Charakter.

Jedenfalls geht aus diesen Beobachtungen aber hervor, dass es sich hier um eine Form der epithelialen Wucherung handelt, welche keineswegs das Anfangsstadium der Krebsentwickelung auszeichnet, sondern im Gegentheil gerade bei schon vorgeschrittenem Prozesse in den tieferen Schichten der krebsigen Neubildung häufig zur Beobachtung gelangt.

So lassen sich also in der That auch bei der Histogenese des Cylinderepithelcarcinoms ganz ähnliche Verhältnisse beobachten, wie sie von Ribbert bei beginnenden Plattenepithelkrebsen constatirt wurden, nehmlich sowohl die Bildung eines zellen- und gefässreichen Granulationsgewebes, als auch die Metastasirung einzelner Epithelien in der Peripherie der krebsigen Wucherung.

Allein weder nach meinen früheren Befunden noch auf Grund neuerer Untersuchungen vermag ich diesen Erscheinungen eine principielle Bedeutung für die erste Entwickelung des Krebses beizulegen, wie dies von Ribbert geschieht.

Denn beim Cylinderepithelcarcinom des Magens und des Dickdarms findet man gerade im ersten, meistens durch den Durchbruch der entarteten Schleimhautdrüsen in die Submucosa gekennzeichneten Entwickelungsstadium, welches man nicht allein bei beginnenden, noch nicht ulcerirten Krebsen, sondern vielmehr fast in jedem Falle an der in der Peripherie des Krebsschwüres fortschreitenden primären krebsigen Schleimhauterkrankung beobachten kann, in der Regel nicht die Bildung eines Granulationsgewebes, sondern die in die Submucosa eingedrungenen, scharf begrenzten Drüsenschläuche erscheinen Anfangs nur von einer einfachen und zwar oft keineswegs stärker ausgebildeten entzündlichen Infiltrationszone umgeben; oft kann man überhaupt nicht einmal von einer eigentlichen Infiltrationszone sprechen, indem nur an einer Seite des eingedrungenen Epithelschlauches das submucöse Gewebe entzündlich infiltrirt ist.

Uebrigens konnte Ribbert selbst eine ausgesprochene Entwickelung jener subepithelialen Schicht von Granulationsgewebe

nur in $\frac{2}{3}$ seiner Fälle von beginnendem Plattenepithelkrebs beobachten, indem namentlich bei dem von ihm beschriebenen Peniscarcinom das subepitheliale Gewebe mehr den Charakter einer einfachen zelligen Infiltration zeigte und auch bei dem Carcinom des Handrückens gerade die Gefässneubildung nur wenig hervortrat.

Häufiger findet man die Entwickelung solchen überaus zellenreichen jungen Bindegewebes bei schon weiter vorgeschrittenen Cylinderepithelkrebsen, bei welchen namentlich die in der Peripherie gelegenen Wucherungen der epithelialen Neubildung auch in den tieferen Schichten oft von einer breiten Zone desselben gegen das angrenzende, noch nicht krebsig infiltrirte Gewebe abgegrenzt werden. Und in manchen Fällen erreicht die Entwickelung dieses Gewebes, wie ich in meiner Monographie geschildert habe, einen so hohen Grad, „dass fast der grössere Theil der Neubildung aus diesem Granulationsgewebe besteht. Die epitheliale Wucherung, welche in dem weichen saftigen, kern- und zellenreichen Gewebe offenbar nur sehr geringe Widerstände findet, pflegt sich in solchen Fällen in der Regel sehr üppig zu entwickeln, so dass auf diese Weise überaus weiche Krebse von exquisit medullarem Charakter entstehen“ [1]).

Aber auch bei vorgeschrittenen Krebsen des Magens und des Dickdarms ist die Bildung jenes zellenreichen Granulationsgewebes in der Peripherie der epithelialen Wucherung kein constante Erscheinung, wie überhaupt die Veränderungen im Bindegewebe, sowohl bei verschiedenen Fällen, als auch an verschiedenen Localitäten des Einzelfalles ein sehr wechselndes Verhalten zeigen können. Es giebt Fälle, in welchen sich das Bindegewebe gegenüber der eindringenden epithelialen Wucherung nahezu passiv zu verhalten scheint; meistens freilich sind sehr erhebliche entzündliche Veränderungen im Bindegewebe vorhanden, welche theils in einfacher zelliger Infiltration, theils in entzündlicher Proliferation, also in activen Vorgängen des Gewebes ihren Ausdruck finden. In letzterer Hinsicht finden sich alle Abstufungen von der Bildung äusserst zellenreichen, weichen Granulationsgewebes bis zur Entwickelung kernarmen, derben Narbengewebes.

[1]) a. a. O. S. 62.

Bei diesem wechselnden Verhalten der Veränderungen im Bindegewebe, insbesondere aber bei der Inconstanz in dem Auftreten jenes die epitheliale Wucherung abgrenzenden Granulationsgewebes sowohl beim Beginn als auch beim weiteren Fortschreiten der krebsigen Neubildung, kann man der Entwickelung eines solchen Granulationsgewebes nach meiner Ansicht unmöglich eine principielle Bedeutung für die Histogenese des Carcinoms in dem Sinne beilegen, dass in der Bildung dieses Gewebes gewissermaassen eine Vorbedingung für die erste Anlage eines Carcinoms gegeben wäre.

Die bei der Histogenese des Cylinderepithelkrebses im Bindegewebe zu beobachtenden Veränderungen machen vielmehr den Eindruck von Folgezuständen, hervorgerufen durch die in dasselbe eindringende epitheliale Wucherung. Durch das zum Parasiten gewordene Epithel wird das Bindegewebe in einen chronisch-entzündlichen Zustand versetzt, welcher theils zu exsudativen Erscheinungen (einfache Leukocyteninfiltration), hauptsächlich aber zu Proliferationsvorgängen (Neubildung von jungem Bindegewebe mit allen Uebergängen zu Narbengewebe) führt. Man kann in dieser Reaction des Bindegewebes, gerade so wie bei den durch wirkliche Parasiten oder durch differente Fremdkörper hervorgerufenen analogen Vorgängen im Bindegewebe, wohl die Aeusserung einer Schutzvorrichtung des Organismus erblicken, indem durch diese Reaction förmlich ein Bestreben des Organismus, die Eindringlinge zu eliminiren, oder wenigstens von weiterem Vordringen abzuhalten, zum Ausdrucke gelangt. In der That lassen sich die bei der Krebsentwickelung zu beobachtenden Vorgänge im Bindegewebe sehr wohl mit manchen, z. B. bei der Actinomykose oder Tuberculose auftretenden Gewebsveränderungen vergleichen; auch hier sehen wir, wie in der Umgebung der Parasiten das Gewebe zu exsudativen und proliferativen Vorgängen angeregt wird und wie durch diese Prozesse die Parasiten zunächst an weiterem Vordringen gehindert werden und eine vorläufige oder selbst dauernde Localisirung des Krankheitsheerdes erzielt wird. Und gerade wie beim Carcinom sehen wir auch bei diesen Infectionskrankheiten die grosse Ver-

schiedenheit in der Reactionsform des Bindegewebes, welche sich sowohl an verschiedenen Localitäten des Einzelfalles geltend machen, als auch den einzelnen Fällen selbst einen ganz bestimmten individuellen Charakter verleihen kann.

Wenn gleichwohl beim Carcinom durch die reactiven Vorgänge im Bindegewebe ein definitiver Stillstand des krebsigen Prozesses niemals erreicht wird, ja die epitheliale Wucherung in dem entzündlich veränderten oder neugebildeten Gewebe selbst besonders üppig sich zu entwickeln scheint, so steht dieser Umstand einer derartigen Auffassung der im Bindegewebe zu beobachtenden Veränderungen nicht im Wege; es beweist derselbe nur die absolute Unzulänglichkeit der dem Organismus zur Verfügung stehenden Schutzvorrichtungen gegenüber der Krebszelle.

Was nun die zweite Beobachtung anbelangt, auf welche Ribbert seine Hypothese über die erste Entstehung des Carcinoms begründet, dass nehmlich die Zellen jenes neugebildeten Bindegewebes in die nur passiv gedehnten, sonst aber normalen Epithelzapfen des Rete Malpighii einwandern, die Epithelzellen aus einander drängen und isoliren, auf diese Weise also gewissermaassen eine „Metastasirung“ normaler Epithelzellen bewirken, so scheint mir zunächst für diese Beobachtung doch auch eine andere Deutung zulässig zu sein. Diese scheinbare Zerklüftung und Zerfaserung der Epithelzapfen könnte man doch sehr wohl auch in dem Sinne deuten, dass in der Peripherie des wuchernden Epithels einzelne Epithelzellen sich ablösen und theils einzeln, theils reihenweise sich zwischen die Zellen des angrenzenden Granulationsgewebes vorschieben; bei der von verschiedenen Autoren beobachteten Fähigkeit der Krebszellen amöboide Bewegungen auszuführen, wäre eine solche Erscheinung sehr erklärlich, zumal ja gerade am Rande der Zapfen die jungen und lebenskräftigen Zellen sich befinden.

Oder man könnte, wie dies übrigens Ribbert selbst zugiebt, an „eine gegenseitige Durchdringung und Durchwachsung der beiden Gewebsarten“ [1]) denken, indem gleichzeitig einerseits Bindegewebszellen in das Epithellager einwandern, andererseits Epithelien sich ablösen und in das Bindegewebe vordringen. In diesem Falle dürfte es aber sehr schwierig sein, einzelnen zwi-

[1]) a. a. O. S. 448.

schen die Bindegewebszellen gelagerten Epithelzellen anzusehen, ob sie durch actives Vordringen in das Bindegewebe oder durch passive Abtrennung durch wuchernde Bindegewebszellen ihre „Metastasirung“ erfahren haben.

Auf einer derartigen gegenseitigen Durchdringung und Durchwachsung der beiden Gewebsarten beruhen vielleicht, wenigstens zum Theil, auch jene oben angeführten beim Cylinderepithelcarcinom gemachten Befunde; doch macht es gerade hier noch mehr den Eindruck, als ob diese merkwürdigen histologischen Bilder, welche ich als diffuse epitheliale Infiltration bezeichnet habe, im Wesentlichen nur durch eine eigenthümliche Art des activen Vordringens der epithelialen Wucherung bedingt würden, da in dem meist faserigen Bindegewebe Anzeichen besonders lebhafter Neubildungsvorgänge fehlen.

Allein man mag sowohl die von Ribbert bei beginnenden Plattenepithelkrebsen, als auch die von mir beim Cylinderepithelcarcinom beschriebenen Befunde deuten, wie man will, so kann man doch niemals dieser Erscheinung der gegenseitigen Durchwachsung von Bindegewebe und Epithel, bezw. der primären „Metastasirung“ des letzteren irgend welche besondere Bedeutung für die erste Entstehung eines Krebses beilegen. Dazu ist auch diese Erscheinung viel zu inconstant. Denn, wenn dieselbe auch bei Plattenepithelkrebsen häufiger vorkommen mag, so kann ich sowohl auf Grund meiner früheren als auch neueren Untersuchungen über den Cylinderepithelkrebs auf das Bestimmteste versichern, dass bei Carcinomen des Magens und des Dickdarms eine auf gegenseitiger Durchwachsung von Epithel und Bindegewebe oder auf Abschnürung von Drüsenabschnitten beruhende Metastasirung des Drüsenepithels für gewöhnlich jedenfalls nicht zu den primären krebsigen Veränderungen der Schleimhaut gehören. Es kommt ja allerdings vor, dass solche Vorgänge bei gewissen Formen des Gallertkrebses und des Carcinoma solidum, wie ich es auch auf Taf. IX. Fig. 17 und Taf. X. Fig. 20 meiner Monographie abgebildet habe, zu beobachten sind. Allein diese Krebsformen sind selten und bilden gegenüber den übrigen Formen des Cylinderepithelkrebses eine Ausnahme.

Aber bei allen übrigen Formen des Cylinderepithelkrebses, namentlich bei den weitaus die Mehrzahl bil-

denden Fällen von Carcinoma adenomatosum und dessen Uebergangsformen zum Carcinoma solidum, also in beiläufig 80 pCt. aller Fälle von Krebsen des Magens und des Dickdarms, lässt sich bei bereits ausgesprochener krebsiger Entartung der Schleimhautdrüsen nichts beobachten, was irgendwie als eine Metastasirung des Epithels der Schleimhautdrüsen gedeutet werden könnte.

Kein Object ist für die Beurtheilung der hier in Betracht kommenden Fragen günstiger, als gerade der Cylinderepithelkrebs des Magens und des Dickdarms. Denn einerseits ist die physiologische Grenze des Epithels in der Muscularis mucosae scharf vorgezeichnet, so dass bei einem Durchbruch der Schleimhautdrüsen in die Submucosa ein zweifelloses Tiefenwachsthum des Epithels vorliegen muss, indem die Möglichkeit, diese Erscheinung, wie bei den verlängerten Retezapfen eines Hautkrebses, vielleicht auch nur auf eine passive Dehnung des Drüsenschlauches durch wucherndes Bindegewebe zurückzuführen, von vornherein ausgeschlossen ist. Andererseits findet man, wie ich gezeigt habe[1]), gerade bei Magen- und Dickdarmkrebsen primäre Veränderungen des Drüsenepithels, welche, da sie sonst nirgends mehr beobachtet werden, für das Carcinom zweifellos specifisch sind, so dass ja aus diesen Veränderungen allein schon die Krebsdiagnose gestellt werden kann[1]). Ganz ähnliche Verhältnisse finden sich bekanntlich auch bei dem Cylinderepithelkrebs des Uterus, bei welchem ebenfalls die primären krebsigen Veränderungen der Schleimhautdrüsen einen ganz bestimmten Charakter tragen, wie er eben ausschliesslich und nur bei der krebsigen Entartung dieser Drüsen beobachtet wird. Gerade bei Magen- und Dickdarmkrebsen ist durch diese specifisch krebsigen Drüsenveränderungen nun die Möglichkeit gegeben, mit Sicherheit zu bestimmen, wann und wo die krebsige Erkrankung einsetzt, ob noch innerhalb der Drüsenschläuche selbst oder erst nach Durchbruch des Epithels durch die Membr. propria des Drüsenschlauches bezw. die Muscularis mucosae und ferner lässt sich mit grösster Klarheit erkennen, welchen Antheil die Vorgänge

[1]) a. a. O. S. 41, 47 und 107; ferner Taf. VI und VII Fig. 14 und 15, Taf. IX Fig. 17 und Taf. X Fig. 20.

im Bindegewebe an den ersten krebsigen Veränderungen der Drüsen haben.

Abgesehen von manchen Fällen von Carcinoma solidum und gelatinosum findet man diese specifisch krebsigen Veränderungen der Schleimhautdrüsen namentlich bei jenen Formen des Carcinoma cylindro-epithel. adenomatosum, bei welchen in Folge der lebhaften Wucherung des ursprünglich einschichtigen Drüsenepithels dieses letztere mehrschichtig wird, während gleichzeitig die Epithelzellen selbst tiefgreifende morphologische Veränderungen erfahren. Dieselben verlieren vollständig ihre cylindrische Form, werden exquisit polymorph, ähnlich den Zellen von geschichtetem Pflasterepithel, die Kerne werden grösser und oft äusserst chromatinreich, das Protoplasma erscheint feinkörnig, die normale Schleimproduction hat überall völlig aufgehört, so dass es auch im Dickdarm nirgends mehr zur Entwickelung von Becherzellen kommt, das ganze Epithellager zeigt eine intensivere Färbung. Unter der fortschreitenden, durch das Auftreten massenhafter Kerntheilungsfiguren sich kennzeichnenden Wucherung des Drüsenepithels tritt häufig an verschiedenen Stellen des Drüsenschlauches eine Verschmelzung der einander gegenüber liegenden Epithellager ein, wodurch brückenförmige Unterbrechungen des Drüsenlumens eintreten können, ja schliesslich dasselbe fast völlig verloren gehen kann; dabei werden die Drüsen länger und dicker, bekommen einen gewundenen Verlauf, da und dort erscheint die Wand ausgebuchtet (Taf. XIII. Fig. 1)[1]).

Alle diese tiefgreifenden Veränderungen des Drüsenepithels, bezw. der Schleimhautdrüsen, welche man, da sie eben ausschliesslich bei Carcinomen sich vorfinden, als eine specifisch krebsige Entartung der Schleimhautdrüsen aufzufassen hat, kann man nun an geeigneten Objecten bei völlig erhaltener Membrana propria beobachten und zu einer Zeit, wo die krebsig entarteten Drüsenschläuche noch nicht einmal die Muscularis mucosae durchbrochen haben. Aber auch beim Durchbruch der entarteten Drüsen in die Submucosa herein findet man weder bei diesen Formen des Cylinderzellenkrebses, noch bei den so häufigen Krebsen von mehr einfach adenomatösem

[1]) Vergl. auch Taf. VI und Taf. VII meiner Monographie.

Bau irgend welche Erscheinung, welche als eine gegenseitige Durchwachsung von Bindegewebe und Epithel, bezw. als eine Metastasirung des letzteren gedeutet werden könnte; vielmehr ist auch dann noch nicht allein an den innerhalb der Schleimhaut gelegenen entarteten Drüsen deutlich die Memb. propria zu erkennen, sondern auch die in die Submucosa durchgebrochenen Epithelschläuche erscheinen so scharf gegen das Bindegewebe abgegrenzt, dass es oft den Eindruck macht, als seien auch sie von einer verdichteten Bindegewebszone umgeben[1]). Ferner lässt sich an Schnittserien mittelst des Born'schen Plattenverfahrens leicht nachweisen, dass weder in der Schleimhaut, noch auch bei den in die Submucosa hereingebrochenen Wucherungen Metastasirungen durch Abschnürung stattgefunden haben. Erst im weiteren Verlaufe der Krebsentwickelung kommt es bei den gewöhnlichen Formen des Cylinderepithelkrebses in den tieferen Schichten zu jener oben geschilderten scheinbaren gegenseitigen Durchwachsung von Epithel und Bindegewebe, sowie zur Ablösung und Versprengung einzelner Krebszellen, welche dann gewiss zur Bildung metastatischer Heerde, oder, wie Virchow sie nennt, accessorischer Krebsknoten in der Nachbarschaft der primären krebsigen Wucherung führen können. Solche accessorische Heerde können dann bei ihrem weiteren Wachsthum mit der primär in die Tiefe dringenden krebsigen Wucherung verschmelzen und so zur Vergrösserung der primären Krebsgeschwulst beitragen. Aber gleichwohl erfolgt zweifellos das Wachsthum und die Verbreitung des primären Krebsheerdes hauptsächlich durch ein continuirliches Tiefenwachsthum der epithelialen Wucherung, wie dies mit Sicherheit aus dem Auftreten der indirecten Kerntheilungsfiguren zu erkennen ist: Während man nehmlich in den wohlentwickelten, in continuirlichem Zusammenhange stehenden epithelialen Wucherungen des Cylinderepithelkrebses oft äusserst zahlreiche Mitosen antrifft, ist es mir nur sehr selten gelungen, in jenen zerklüfteten Wucherungen der tieferen und peripherischen Theile solche aufzufinden. Namentlich die scheinbar völlig abgesprengten Zellen erscheinen hier, wie oben geschildert wurde, eher wie atrophisch, weshalb ich der Meinung bin, dass die krebsige Wucherung an solchen Stellen in Folge

[1]) a. a. O. S. 25.

der energischeren Reaction des Bindegwebes einen scirrhösen Charakter annehme.

Freilich lassen sich die bei einem Cylinderepithelkrebs in der epithelialen Wucherung oft in geradezu erstaunlicher Menge auftretenden Mitosen (bis über 4000 in 1 cmm der Geschwulst) unmöglich allein auf das Wachsthum der Geschwulst zurückführen; man muss vielmehr, wie ich dies in meiner Monographie übrigens ausführlich geschildert habe[1]), diese Erscheinung zum Theil als eine Art von Regenerationsvorgang betrachten, indem offenbar die neugebildeten Zellen oft nur von kurzer Lebensdauer sind, bald wieder zu Grunde gehen und dann durch neue Zellen ersetzt werden.

Aber trotzdem ist die Annahme gewiss gerechtfertigt, dass an jenen Stellen, wo die zahlreichsten Kerntheilungsfiguren sich vorfinden, auch die Wachsthumsenergie der krebsigen Neubildung am grössten ist und dementsprechend auch hier eine weitere Ausbreitung der epithelialen Wucherungen am ehesten erfolgen muss.

Aber selbst wenn auch eine Abschnürung einzelner Drüsenabschnitte oder sonstwie eine Metastasirung von Epithel noch innerhalb der Schleimhaut oder aber in der Submucosa gelegentlich beobachtet würde, so könnte doch dieser Erscheinung der Metastasirung angesichts der Thatsache, dass das Epithel eines ganzen Drüsenschlauches für sich in der exquisitesten Weise krebsig entarten und selbständig und geschlossen die Muscularis mucosae durchbrechen kann, für die Histogenese des Krebses im Allgemeinen nur eine untergeordnete Bedeutung zukommen.

Uebrigens erscheint mir eine vorausgehende Metastasirung des Epithels für dessen Eindringen in tiefere Gewebsschichten an und für sich nicht erforderlich zu sein, indem auch bei der sogenannten atypischen Epithelwucherung, wie sie sich an einfach chronisch-entzündliche, also nicht krebsige Prozesse anschliesst, ein ausgesprochenes Tiefenwachsthum des Epithels beobachtet wird.

Friedländer[2]) konnte in einem Falle von Lepra eine hoch-

[1]) a. a. O. S. 93. Ribbert, welcher die gleiche Ansicht vertritt, scheint diesen Passus wohl übersehen zu haben.

[2]) Friedländer, Ueber Epithelwucherung und Krebs. Strassburg 1877.

gradige Wucherung der Ausführungsgänge der Schweissdrüsen constatiren, welche in der Form eines epithelialen Netzwerkes einen Theil des subcutanen Zellgewebes durchsetzte. Ich selbst hatte bei der Untersuchung von chronischen Unterschenkelgeschwüren und Lupus der Haut öfters Gelegenheit, eine sehr erhebliche auch in die Tiefe greifende Wucherung der Retezapfen zu beobachten, welche gleichzeitig mit einer Verdickung und Verzweigung derselben verbunden war. Von besonderer Bedeutung scheinen mir aber die Befunde bei chronischen Magengeschwüren und tuberculösen Geschwürsprozessen des Dickdarms zu sein. Hier kann man, wie ich gezeigt habe, nicht selten sehr erhebliche atypische Drüsenwucherung beobachten und einzelne Drüsenschläuche können selbst bis in die Muscularis herein vordringen[1]).

Auch in diesem Falle zeigt sich wieder, wie äusserst günstig die anatomischen Verhältnisse gerade des Magens und des Dickdarms für die Beurtheilung der hier in Rede stehenden Fragen gelagert sind. Denn wenn die wuchernden Schleimhautdrüsen die Muscularis mucosae durchbrechen und in die Submucosa, ja selbst bis in die Muscularis vordringen, so wird niemand darüber im Zweifel sein können, dass eine derartige Erscheinung niemals in Folge einer Dehnung der normalen Schleimhautdrüsen durch wucherndes Bindegewebe, sondern eben nur durch ein ausgesprochenes Tiefenwachsthum dieser ersteren zu Stande kommen kann.

Aus allen diesen Beobachtungen über atypische Epithelwucherung ist man wohl zu dem Schlusse berechtigt, dass auch bei einfachen chronisch-entzündlichen, also nicht krebsigen Prozessen das Epithel eine gewisse Neigung besitzt, in das Bindegewebe hineinzuwachsen.

Mit dem Tiefenwachsthum des Epithels als solchem tritt demnach beim Carcinom ein neuer biologischer Factor gar nicht in Erscheinung; neu und unerklärlich bleibt nur das unaufhaltsame Vordringen des Epithels und seine Fähigkeit nach Verschleppung Metastasen zu bilden.

Was nun schliesslich die Frage angeht, ob es überhaupt

[1]) Hauser, Das chronische Magengeschwür u. s. w. — Das Cylinderepithelcarcinom u. s. w. S. 143.

denkbar wäre, dass durch eine Metastasirung normalen Epithels allein, also ohne Aenderung der biologischen Eigenschaften desselben, ein Carcinom zu Stande käme, so dürfte nach meiner Ansicht eine derartige Möglichkeit von vornherein ausgeschlossen sein. Der durchaus gutartige Charakter der Balggeschwülste, der Fibroadenome der Mamma und mancher anderer epithelialer Geschwülste, welche zweifellos auf verlagerte Epithelkeime zurückzuführen sind, ist jedenfalls einer solchen Annahme nicht günstig. Auch wissen wir aus einer Reihe experimenteller Untersuchungen, von welchen ich nur diejenigen von Zahn[1]) und Leopold[2]) hervorheben möchte, dass eine Transplantation normalen Gewebes, wie z. B. von Periost und Knorpel, niemals etwa zur Bildung von Geschwülsten führt, sondern dass derartiges Gewebe stets in kurzer Zeit der Resorption anheimfällt. Nur embryonales Gewebe vermag, wie diese Autoren gezeigt haben, nach der Transplantation noch eine Zeit lang, offenbar bis zur Erschöpfung der ihm immanenten normalen Wachsthumsenergie, zu wachsen und scheinbar kleine Geschwülstchen zu bilden.

Die Annahme, dass die einfache Verlagerung, bezw. Transplantation normalen Epithels für sich allein zur Krebsentwickelung führen könne, steht demnach nach unserem gegenwärtigen Wissen im Widerspruch zu den normalen Gesetzen des Wachsthums.

Die Krebsentwickelung kann daher nur auf einer fundamentalen Aenderung der biologischen Eigenschaften der Epithelzelle beruhen; nur eine solche vermag es zu erklären, dass ursprünglich normale Körperzellen in ihren späteren Generationen förmlich parasitäre Eigenschaften erlangen.

Für eine derartige specifische, krebsige Entartung des Epithels haben wir, wenigstens beim Cylinderepithelcarcinom, auch sichere morphologische Anhaltspunkte: Der Verlust der physiologischen Function, die Umwandlung typischen Cylinderepithels in mehrschichtiges polymorphes Epithel, die veränderten Grössenverhältnisse, namentlich die so

[1]) Zahn, Sur le sort des tissus implantés dans l'organisme. Protocolle des Congrès méd. internat. de Genève 1878.

[2]) Dieses Archiv. Bd. 85. S. 283.

häufig beobachtete Vergrösserung der Zellen mit gleichzeitiger Vergrösserung der Kerne und die Erhöhung des Gehaltes an Chromatin; ferner die veränderte Form der Mitosen, das sehr reichliche Auftreten hypochromatischer, hyperchromatischer, asymmetrischer und multipolarer Kerntheilungsfiguren und endlich die offenbar mit einer gewissen Hinfälligkeit und kürzeren Lebensdauer der Einzelzelle verbundene enorme Vermehrungsfähigkeit der Krebszellen — alle diese in manchen Fällen im höchsten Maasse in die Erscheinung tretenden Veränderungen deuten meines Erachtens mit Bestimmtheit darauf hin, dass die Krebszelle morphologisch und biologisch eine andere geworden ist, als die Mutterzelle, von welcher sie abstammt, dass eine Entdifferencirung oder Anaplasie, wie es Hansemann bezeichnet, kurz eine „specifisch krebsige Entartung" des Epithels stattgefunden hat.

Und dabei sei nochmals darauf hingewiesen, dass diese specifisch krebsige Entartung nicht etwa als eine Folge der Verlagerung normalen Epithels aufgefasst werden kann, sondern vielmehr dem Tiefenwachsthum und der Metastasenbildung, wie oben gezeigt wurde, vorausgeht.

Was den Anstoss zu dieser krebsigen Entartung des Epithels giebt, wissen wir nicht. Aber es ist allerdings die Möglichkeit nicht gerade von der Hand zu weisen, dass dieser unbekannte Factor ursprünglich im Bindegewebe sitzt und von hier aus auf das Epithel einwirkt. Wird doch auch die einfache atypische Epithelwucherung, welche ja ebenfalls mit einer gewissen Entartung des Epithels verbunden ist, durch pathologische Vorgänge im Bindegewebe ausgelöst.

Erklärung der Abbildungen.

Taf. XIII. Fig. 1—2.

Fig. 1. Senkrechter Schnitt durch einen kleinen Theil der an ein Krebsgeschwür des Mastdarms angrenzenden Schleimhaut bei schwacher Vergrösserung. a und b krebsig entartete Schleimhautdrüsen, deren Ausführungsgänge nicht in den Schnitt gefallen sind; beide Drüsen

sind in ihrem unteren Abschnitte unter einander verschmolzen und durchbrechen gemeinschaftlich die Muscularis mucosae (f). Die Drüse a ist in ihrem oberen Abschnitte tangentîal getroffen und fast in ganzer Ausdehnung krebsig entartet; die Drüse b zeigt in ihrem oberen Abschnitte noch annähernd normalen Epithelbelag mit zahlreichen Becherzellen, besonders an der linken Seite der Zeichnung; bei c beginnt ausgesprochene krebsige Entartung des Drüsenepithels. Im Epithel beider krebsig entarteter Drüsen finden sich sehr zahlreiche, roth eingezeichnete Mitosen. d nicht krebsig entartete Schleimhautdrüsen, welche theils in ihrem ganzen Verlaufe, theils auf kürzere Strecken, an manchen Stellen nur tangential, in den Schnitt gefallen sind; e erweiterte Venenstämmchen. Bei g entzündliche Wucherung des Bindegewebes der Schleimhaut mit zelliger Infiltration.

Fig. 2. Stelle c der krebsig entarteten Drüse b bei stärkerer Vergrösserung. (Hartnack homog. Imm. I. Oc. 3.)

1.

2.

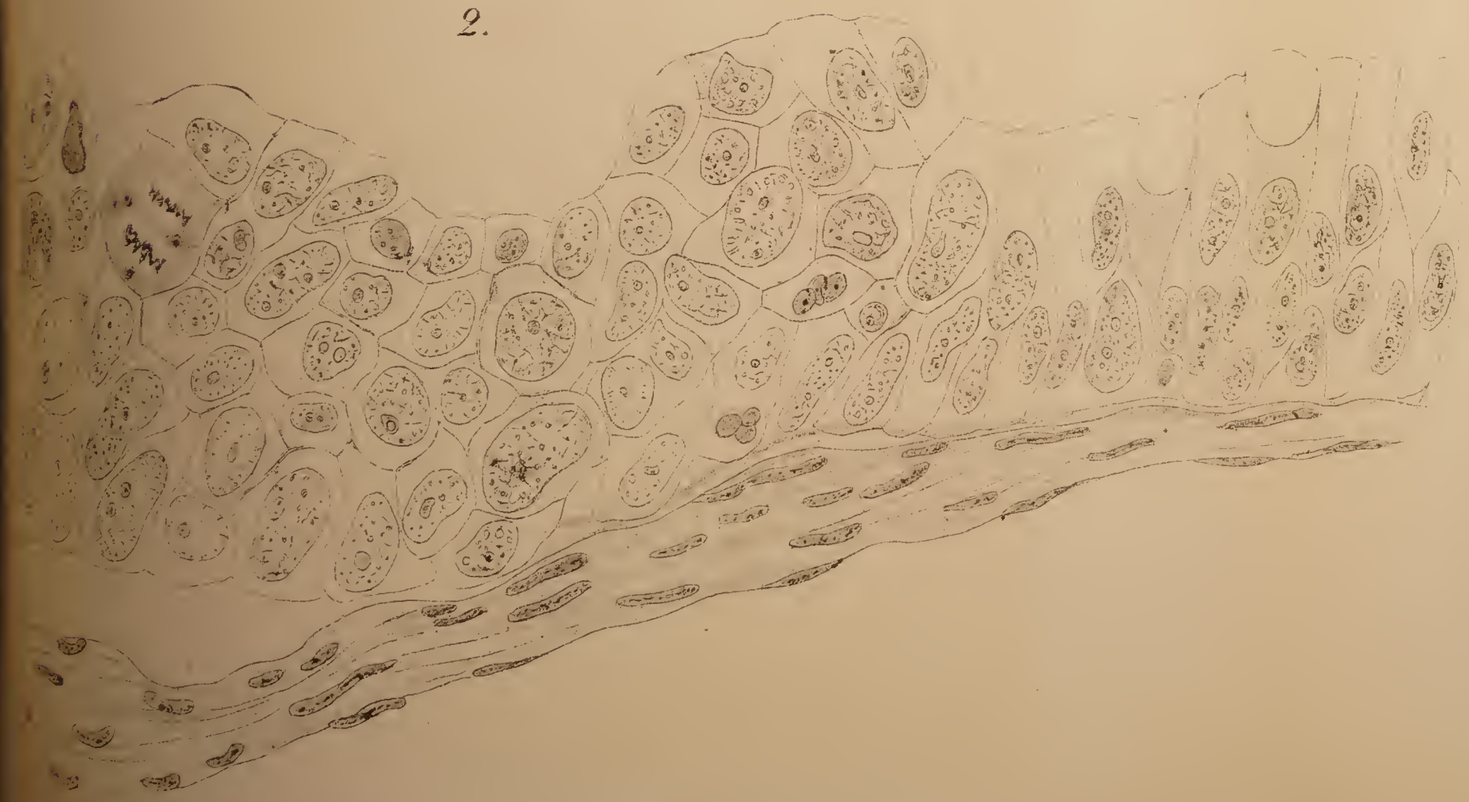

3.

Alb. Schultze Lith. Inst. Berlin.